A

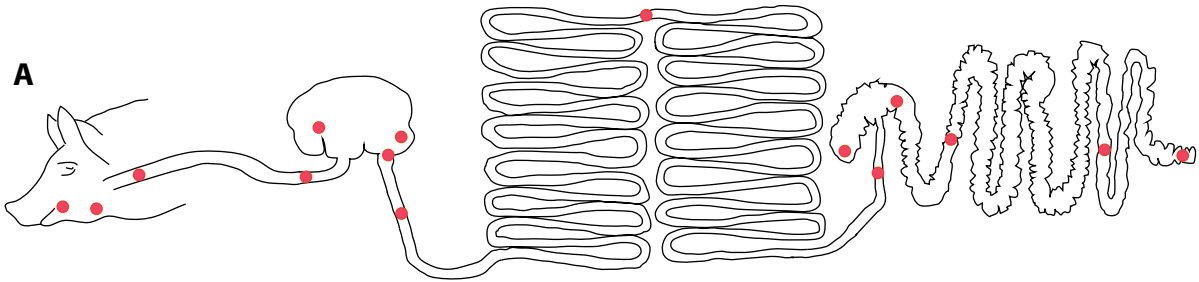

B

Cell type	Population	Mouth		Oesophagus		Stomach			Small intestine			Caecum		Large Intestine		
		Tonugue	Salivary gland	Upper	Lower	Fundus	Antrum	Pylorus	Duodenum	Jejunum	Ileum	Mid	Appex	Proximal	Distal	Rectum
Epithelium	Stratified squamous	■		■	■											
	Stratified columnar		■													
	Ciliated columnar					■	■		■	■	■	■	■	■	■	■
Glandular epithelium	Serous acini		■													
	Mucous acini		■													
	Mucous (neck, goblet)					■	■		■	■	■	■	■	■	■	■
	Parietal					■										
	Chief					■										
	Endocrine					■	■		■	■	■	■	■	■	■	■
	Paneth								■	■	■	■	■	■	■	■
Immune	Follicle-associated (B, T, Ø)									■	■	■				
	Intraepthithelial (B, T, Ø)		■			■			■	■	■	■	■	■	■	■
Neuronal	Enteric plexus	■	■	■	■	■	■	■	■	■	■	■	■	■	■	■
Mesenchymal	Skeletal	■		■												
	Smooth		■		■	■	■	■	■	■	■	■	■	■	■	■
	Fibroblast	■	■	■	■	■	■	■	■	■	■	■	■	■	■	■
	Endothelial	■	■	■	■	■	■	■	■	■	■	■	■	■	■	■